



*Dr. Hugo Muñoz*  
Guatemala



*Dra. Claudeth Martínez*  
Guatemala

## Evaluación de los sistemas recíproco, waveone gold y técnica manual en la desobturación de conductos radiculares.

## System Evaluation recíproco, waveone gold and manual technique in root canal desobturation.

Dr. Hugo Roberto Muñoz<sup>1</sup>

Dra. Claudeth Martínez Trejo<sup>2</sup>

Autor de correspondencia: hmunoz@endoadvance.com

Fecha de recepción: Julio 2018

Fecha de aceptación: Septiembre 2018

### Resumen

**Planteamiento del Problema:** La desobturación es clave durante un retratamiento endodóntico, por lo que contar con sistemas eficientes, efectivos y seguros en la remoción de material de obturación es importante. Actualmente, los sistemas recíprocos son una alternativa para desobturar, sin embargo, es necesario evaluar su desempeño para corroborar su aplicabilidad.

**Objetivo:** Determinar la eficiencia, efectividad y la extrusión apical de residuos de los sistemas Recíproco y WaveOne Gold durante la desobturación de conductos, comparados con la técnica manual.

**Materiales y Métodos:** Noventa conductos mesiales obturados provenientes de 45 molares inferiores extraídas fueron utilizados y asignados aleatoriamente en 3 grupos de 15 molares: Grupo

Recíproco (lima R25/0.08); Grupo WaveOne Gold (lima Primary 25/0.07); y Grupo Manual (fresas Gates-Glidden/lima Hedstroem 25). La eficiencia de los sistemas fue medida con el tiempo necesario para alcanzar longitud de trabajo y para remover el material de obturación visible clínicamente. La efectividad se midió a través del porcentaje de área del conducto que se observó radiográficamente cubierto aún con material de obturación. La extrusión apical de residuos se midió a través del peso en gramos del material extruido por el foramen apical. El test ANOVA y pruebas post-hoc (Tukey) a una significancia de  $p < 0.05$  fueron utilizados para establecer diferencias significativas entre los grupos.

**Resultados:** Con relación a la eficiencia, Recíproco alcanzó la longitud de trabajo y removió el material de obturación clínicamente visible significativamente más rápido que WaveOne Gold y que la técnica manual ( $p=0.0001$ ). Con relación a la efectividad, Recíproco dejó significativamente menos área de conducto cubierta con material remanente que WaveOne Gold y la técnica manual ( $p=0.013$ ). Con

<sup>1</sup> Postgrado de Endodoncia, Pontificia Universidad Javeriana, Colombia.  
Master en Salud, Universidad de Almería, España.

Correspondencia: Dr. Hugo Roberto Muñoz e-mail: hmunoz@endoadvance.com

<sup>2</sup> Master en Endodoncia, Universidad de San Carlos, Guatemala.

relación a la extrusión apical de residuos, Reciproc y WaveOne Gold extruyeron significativamente menos residuos que la técnica manual ( $p=0.0001$ ).

**Conclusiones:** Reciproc es más eficiente y efectivo para la desobturación de conductos radiculares, comparado con WaveOne Gold y la técnica manual. Tanto Reciproc como WaveOne Gold extruyen menor cantidad de residuos a través del foramen apical comparado con la técnica manual.

**Implicaciones Clínicas:** En la actualidad, los retratamientos endodónticos se han vuelto un procedimiento frecuente en la práctica endodóntica. Sin embargo, la desobturación de conductos suele ser un paso que presenta retos a muchos clínicos, dificultándose muchas veces alcanzar nuevamente la longitud de trabajo y remover completamente todo el material de obturación previo. Este estudio provee datos que podrían ser tomados en cuenta a la hora de seleccionar un sistema eficiente, efectivo y seguro para realizar dicho procedimiento.

**Palabras Clave:** Desobturación de conductos; sistemas reciprocantes; extrusión apical de residuos; Reciproc; WaveOne Gold.

## Abstract

**Problem Statement:** Root canal filling removal is critical for endodontic retreatment; therefore, it is important to use efficient, effective and safe instruments. Nowadays, reciprocating systems provide an alternative for removing root canal fillings. However, it is important to evaluate their performance to validate its clinical use.

**Objective:** Determine the efficiency, effectiveness and the apical extrusion of filling material of Reciproc and WaveOne Gold when used for the removal of root canal filling material, compared with a manual technique.

**Materials and Methods:** Ninety mesial root canals from 45 extracted mandibular molars were used and randomly assigned into 3 groups of 15 molars

each: Reciproc group (file 25/0.08); WaveOne Gold group (primary file 25/0.07); and Manual group (Gates-Glidden drills/Hedstroem file size 25). The efficiency of the instruments was evaluated with the time required to reach working length and to remove the clinically visible filling material. The effectiveness was evaluated through the percentage of root canal area that was observed radiographically covered with filling material. The apical extrusion of filling material was evaluated with the weight of the material residues extruded through the apical foramen. Anova test with corresponding Tukey's post-hoc tests were used at a significance level of  $p<0.05$  to determine statistical significant differences between groups.

**Results:** Regarding efficiency, Reciproc reached working length and remove the clinically visible filling material significantly faster than WaveOne Gold and manual technique ( $p=0.0001$ ). Regarding effectiveness, Reciproc showed significantly less percentage of root canal area covered with filling material than WaveOne Gold and manual technique ( $p=0.013$ ). Regarding apical extrusion of filling material, Reciproc and WaveOne Gold extruded significantly less residues than the manual technique ( $p=0.0001$ ).

**Conclusions:** Reciproc is more efficient and effective in removing root canal filling material compared to WaveOne Gold and the manual technique. Both Reciproc and WaveOne Gold extrude less amount of filling material to the periapical tissues compared to the manual technique.

**Clinical Relevance:** Nowadays, endodontic retreatments are a common procedure carried out in endodontic practice. However, removal of root canal filling materials represents a challenge to many clinicians, sometimes making it difficult to reach working length again and to completely remove all filling materials. This study provides data that could be considered to select an efficient, effective and safe system to carry out this procedure.

**Key Words:** Root canal filling removal; reciprocating

systems; apical extrusion of debris; Reciproc; WaveOne Gold.

## Introducción

El retratamiento no quirúrgico suele ser el tratamiento de elección para el abordaje de muchos de los fracasos endodónticos <sup>1</sup>. Sin embargo, este procedimiento conlleva retos adicionales a los del tratamiento inicial, particularmente por la dificultad para la remoción rápida y completa de los materiales contaminados dentro del conducto radicular sin extruirllos al periapice <sup>2-3</sup>.

Diversos estudios se han realizado para evaluar diferentes variables, tales como la eficiencia en la remoción del material medida a través del tiempo necesario para ese propósito <sup>4-8</sup>, la efectividad de los instrumentos para remover completamente el material de obturación de las paredes <sup>9-12</sup> y la extrusión apical de residuos durante la desobturación <sup>13-15</sup>.

Muchos de estos estudios muestran resultados controversiales, ya que algunos estudios <sup>4-10</sup> reportan que las técnicas manuales son más eficaces en la desobturación que los sistemas rotatorios, así como las que extruyeron menor cantidad de residuos al periapice, aunque ésta última sin mostrar diferencias significativas. Por otro lado, la mayor parte de publicaciones reportan lo contrario, dándole mayores ventajas a la instrumentación rotatoria con NiTi en cuanto al tiempo necesario para la desobturación y la limpieza de las paredes del conducto radicular <sup>2-3, 6-7-9</sup>. De igual forma se reportan valores de extrusión menores con las técnicas rotatorias que con las manuales <sup>13-14</sup>.

En la actualidad, los sistemas reciprocantes han tomado mucho auge, dentro de los que destacan los sistemas Reciproc (VDW, Munich, Alemania), WaveOne y WaveOne Gold (Dentply Sirona, Ballaigues, Suiza), los cuales fueron presentados al mercado como sistemas de lima única para la preparación de conductos radiculares, reduciendo considerablemente el tiempo de trabajo <sup>16</sup>, ofreciendo mayor seguridad al reducir el riesgo de fracturas de

instrumentos <sup>17-18</sup>. La extrusión apical de detritos aún sigue siendo un tema en discusión al encontrarse resultados controversiales en la literatura sobre si los sistemas reciprocantes extruyen más o menos detritos que los sistemas rotatorios <sup>19</sup>.

Derivado de las ventajas ofrecidas por estos sistemas, algunos autores sugirieron su uso para la desobturación de conductos radiculares, encontrándose que el sistema Reciproc fue superior que el sistema WaveOne original y algunos sistemas rotatorios de desobturación en cuanto a la rapidez y limpieza de los conductos <sup>8-15-20</sup>. Sin embargo, a la fecha existe poca evidencia disponible sobre el comportamiento del sistema WaveOne Gold para la desobturación de conductos radiculares. Por lo tanto, el objetivo de este estudio fue determinar la eficiencia, efectividad y la extrusión apical de residuos de los sistemas reciprocantes WaveOne Gold y Reciproc durante la desobturación de conductos radiculares, comparados con la técnica manual convencional.

## Materiales y Métodos

Se realizó un estudio in vitro para el cual fueron utilizados 90 conductos mesiales de 45 molares inferiores, las cuales cumplían con los siguientes criterios de inclusión: a) Raíz mesial con conductos en configuración tipo IV de Vertucci (separados de principio a fin); y b) Formación radicular completa. Fueron excluidas aquellas molares que presentaran alguna de estas características: a) Reabsorción interna o externa; b) Líneas de fisura; c) Más de 2 conductos mesiales; y d) Destrucción coronal excesiva.

A todas las piezas se les seccionó la raíz distal <sup>FIG. 1</sup> y luego fueron montadas en taseles elaborados de silicona pesada (Coltene Whaledent, Ohio, Estados Unidos) para poder mantener los dientes fijos y manipularlos de mejor manera. Se realizaron los accesos con alta velocidad con fresas redondas de carburo No. 4 y fresa EndoZ (Dentply). Los conductos mesiales fueron instrumentados con el sistema Mtwo (VDW) hasta una lima 35/0.04, irrigando con 2 mL de hipoclorito de sodio (NaOCl) al 5.25% entre cada lima. Los conductos fueron secados con puntas de

papel calibre 35 y finalmente fueron obturados con conos de gutapercha Mtwo 35 (VDW) con técnica de ola continua de calor utilizando un aparato Beefill 2 en 1 (VDW) para los primeros 4 milímetros apicales. El resto del conducto se obturó con técnica de inyección de gutapercha. El cemento utilizado para este procedimiento fue TopSeal (Dentsply).

Luego de obturados los conductos, se procedió a recortar los excedentes de gutapercha de tal forma que la longitud de la obturación quedara estandarizada a 10 mm para todos los casos de la muestra. Finalmente se verificó la calidad de la obturación con una radiografía digital proximal (por mesial) luego de lo cual se obturó provisionalmente la embocadura con Cavit G (3M Espe, Alemania). Las imágenes digitales de las radiografías de los dientes obturados fueron analizadas con el programa Sigma ScanPro 5 para medir el área de obturación para cada conducto. Finalmente, las piezas fueron almacenadas en un medio húmedo a 37°C durante una semana con la finalidad de reproducir las condiciones del medio oral y permitir el fraguado completo del agente cementante. Todas las preparaciones y obturaciones fueron realizadas por el mismo operador.

Posteriormente, los dientes obturados fueron montados en un modelo de Myers & Montgomery, el cual ha sido utilizado y validado en investigaciones previas<sup>13-14-21-22</sup>. Este modelo consiste en fijar un tubo Eppendorf a un frasco de vidrio que servirá de base. Todos los tubos Eppendorf fueron previamente pesados en una balanza analítica digital (Sartorius BP 221S, Goettingen, Alemania). Para fijar las piezas se utilizó silicona liviana de impresión (President LightBody, Coltene Whaledent) de tal forma que la raíz mesial quedara incluida dentro del tubo Eppendorf y que la silicona sellara toda la interfase entre el diente y el tubo. Luego se colocó cianoacrilato en toda la interfase para garantizar un mejor sellado. Finalmente, en el orificio de la raíz distal se colocó una aguja para igualar las presiones internas y externas. Las piezas con sus respectivos tubos ya montados fueron colocadas en un recipiente de vidrio con tapadera de goma y enmascarado con teflón para la manipulación de cada pieza<sup>FIG. 2</sup>.

Posteriormente al azar fueron divididas las 45 piezas en 3 grupos de 15, que fueron asignadas a un sistema de desobturación en particular: a) Grupo Reciproc; b) Grupo WaveOne Gold; y c) Grupo Manual. Todas las piezas fueron desobturadas bajo microscopio (Ecleris, Argentina) a 16X. Los protocolos de desobturación fueron realizados utilizando limas nuevas para cada caso de la muestra, siguiendo estrictamente las indicaciones de los fabricantes, los cuales se detallan a continuación:

**Grupo Manual:** Se utilizaron fresas Gates-Glidden No. 2 y 3 secuencialmente para la desobturación de los primeros dos tercios del conducto, y luego se utilizó una lima Hedstroem No. 25 (Dentsply) para alcanzar longitud de trabajo y con movimientos de tracción eliminar la mayor cantidad de material de obturación de las paredes del conducto.

**Grupo Reciproc:** Se utilizó una lima R25/0.08 accionada en un motor reciprocante VDW Silver (VDW) bajo la configuración RECIPROC ALL realizando ciclos de tres movimientos de picoteo con ligera presión avanzando progresivamente hacia apical. Luego de cada ciclo se limpiaron los restos de material del instrumento y se irrigó el conducto con 2 mL de NaOCl entre cada ciclo, hasta alcanzar la longitud de trabajo. Finalmente se realizaron movimientos de cepillado con la misma lima Reciproc para conseguir eliminar el material de obturación visible sobre cada una de las paredes del conducto, realizando una última irrigación con 2 mL de NaOCl.

**Grupo WaveOne Gold:** Se utilizó una lima Primary 25/0.07 realizando ciclos de movimiento exactamente iguales a los descritos en el grupo Reciproc, con excepción de la configuración del motor que fue cambiada a WAVEONE ALL.

Todas las desobturaciones fueron hechas por el mismo operador. Al terminar la desobturación se tomó una radiografía proximal (mesial) en el mismo ángulo y posición que la radiografía de obturación para su posterior comparación.

Para todas las muestras de cada grupo se midió: a)

El tiempo de trabajo en segundos que le tomaba al instrumento alcanzar la longitud de trabajo; b) el tiempo de trabajo en segundos que le tomaba al instrumento remover todo el material de obturación que alcanzaba a ser visible en las paredes clínicamente bajo 16X de magnificación; c) el área de conducto que aun mostró remanente de material de obturación radiográficamente, expresado en porcentaje con relación al área de conducto obturado FIG. 3. y d) el peso en gramos del material extruido por el foramen y que fue recolectado en los tubos Eppendorf FIG. 4. Las mediciones de los incisos c y d fueron hechas por un evaluador ciego que desconocía el sistema utilizado en cada muestra.

Las diferencias estadísticamente significativas entre los grupos fueron determinadas con una prueba de ANOVA para las variables con comportamiento paramétrico y con una prueba de Kruskal-Wallis para variables con comportamiento no paramétrico. Finalmente, se utilizó el test post-hoc de Tukey cuando fue necesario. Todas las pruebas se manejaron a un nivel de significancia de  $p < 0.05$ .

## Resultados

Con relación a la eficiencia para la desobturación, la tabla 1 muestra el tiempo promedio en segundos que le llevo a las limas de cada grupo alcanzar la longitud de trabajo, mientras que en la tabla 2 se observa el tiempo promedio en segundos que fue necesario para remover todo el material de obturación que alcanzaba a ser visible clínicamente, encontrándose que para ambas mediciones la lima Reciproc fue más rápida, seguida de la lima WaveOne Gold y finalmente la combinación de Gates-Glidden con limas manuales. La prueba de Anova mostró diferencias significativas entre los grupos ( $p = 0.0001$ ) para ambas variables. De igual forma, el test post-hoc de Tukey encontró diferencias en todas las posibles comparaciones pareadas ( $p < 0.001$ ).

Con relación a la efectividad para desobturar completamente los conductos, la tabla 3 muestra el porcentaje de área de conducto que todavía presentaba remanentes de material de obturación, donde se observa que el grupo Reciproc fue el que

presentó el menor porcentaje de remanentes de material de obturación en el conducto, seguido del grupo Manual y finalmente el grupo WaveOne Gold. La prueba de Anova mostró diferencias significativas entre los grupos ( $p = 0.013$ ). El test post-hoc de Tukey encontró diferencias significativas únicamente entre el sistema Reciproc y WaveOne Gold ( $p = 0.01$ ). La técnica manual no mostró diferencias significativas con ninguno de los otros 2 grupos.

Con relación a la extrusión apical de residuos, la tabla 4 muestra el peso promedio en gramos que se extruyó por el foramen apical durante la desobturación de cada uno de los grupos estudiados. El grupo Reciproc fue el que menos material extruyó, seguido del grupo WaveOne Gold y finalmente el grupo Manual fue el que mayor cantidad de material extruyó por el foramen. La prueba de Anova mostró diferencias significativas entre los grupos ( $p = 0.0001$ ). El test post-hoc de Tukey encontró diferencias entre el grupo manual comparado con los dos otros grupos ( $p < 0.001$ ), pero no mostró diferencias entre el grupo Reciproc y el grupo WaveOne Gold ( $p = 0.74$ ).

## Discusión

El éxito del retratamiento endodóntico está dado por la capacidad de volver a tener acceso al ápice y realizar de nuevo un protocolo adecuado y completo de limpieza, conformación y desinfección. La mayoría de estudios publicados reportan que en ocasiones suele ser complicado lograr una eliminación total del material obturador<sup>3-7-8-23</sup>.

Al analizar la eficiencia de desobturación, en el presente estudio se encontró que la lima Reciproc es significativamente más rápida que la lima WaveOne Gold y que la técnica manual para alcanzar la longitud de trabajo y remover la mayor cantidad de material de las paredes del conducto. Estos resultados son similares a los reportados en estudios previos donde se demuestra la mayor eficiencia de los sistemas reciprocantes comparados con la técnica manual o incluso con los sistemas rotatorios para alcanzar nuevamente la longitud de trabajo<sup>8-20-24-28</sup>.

Al analizar la efectividad de los sistemas reciprocantes

para la desobturación de conductos, los resultados de la presente investigación confirman que ninguna de las técnicas utilizadas remueve en su totalidad el material de obturación, como ha sido reportado en otros estudios<sup>6-8-9-11</sup>. Esto puede atribuirse a las irregularidades que presenta la anatomía del sistema de conductos, lo cual no permite que los instrumentos puedan contactar sobre todas las paredes del conducto radicular, dificultando su limpieza<sup>29</sup>, así como a residuos de material que pueden quedar atrapados en los tubulos dentinales dificultando su remoción<sup>30</sup>.

Finalmente, ambos sistemas reciprocantes extruyeron menos residuos por el foramen apical que la técnica manual. Esto podría atribuirse al aumento progresivo del espacio entre las estrías dado por el ángulo helicoidal variable de los instrumentos reciprocantes, lo que permite un desalojo de residuos más eficiente que las limas manuales, sumado al movimiento de impulsión-tracción realizado con los instrumentos manuales y al poco espacio entre estrías que no favorece el desalojo de los residuos hacia coronal<sup>22</sup>. Por otro lado, se ha sugerido que la punta no cortante de los sistemas reciprocantes podría empujar el material obturador hacia el periapice<sup>14</sup>. Sin embargo, los resultados del presente estudio no soportan dicha hipótesis.

## Conclusiones

La lima R25 del sistema Reciproc es más eficiente y efectiva para la desobturación de conductos que la lima WaveOne Gold y la técnica manual. En cuanto a la extrusión de residuos a través del foramen apical, tanto Reciproc como WaveOne Gold extruyen menos que la técnica manual.

## Leyendas de Tablas

Tabla 1. Tiempo en segundos necesario para alcanzar nuevamente longitud de trabajo durante la desobturación con los diferentes sistemas.

Técnica de Desobturación	N	Media	Desviación estándar	Mínimo	Máximo
Técnica Manual*	30	80.93	27.80	34	138
Reciproc*	30	30.57	12.18	10	54
WaveOne Gold*	30	50.20	19.13	22	118
Total	90	53.90	29.22	10	138

$p < 0.0001$  (ANOVA)

\* Test post-hoc de Tukey mostró diferencias significativas en todas las comparaciones pareadas ( $p < 0.001$ )

Tabla 2. Tiempo en segundos necesario para remover todo el material de obturación clínicamente visible durante la desobturación con diferentes sistemas.

Técnica de Desobturación	N	Media	Desviación estándar	Mínimo	Máximo
Técnica Manual*	30	148.60	58.36	70	332
Reciproc*	30	70.60	19.93	46	120
WaveOne Gold*	30	86.83	25.75	42	145
Total	90	102.01	50.96	42	332

$p < 0.0001$  (ANOVA)

\* Test post-hoc de Tukey mostró diferencias significativas en todas las comparaciones pareadas ( $p < 0.001$ )

Tabla 3. Porcentaje de área del conducto radicular cubierta por material de obturación luego de la desobturación con diferentes sistemas.

Técnica de Desobturación	N	Media	Desviación estándar	Mínimo	Máximo
Técnica Manual*	30	12.67	6.53	1.95	26.44
Reciproc**	30	9.95	6.77	0.00	23.25
WaveOne Gold**	30	16.83	12.18	0.00	47.78
Total	90	13.15	9.23	0.00	47.78

$P = 0.013$  (ANOVA)

\* Test post-hoc de Tukey no mostró diferencias significativas al comparar contra Reciproc y contra WaveOne Gold ( $p > 0.05$ )

\*\*Test post-hoc de Tukey mostró diferencias significativas ( $p < 0.001$ )

Tabla 4. Peso en gramos de los residuos de material de obturación extruidos al periapice luego de la desobturación con diferentes sistemas.

Técnica de Desobturación	N	Media	Desviación estándar	Mínimo	Máximo
Técnica Manual*	30	0.025	0.009	0.005	0.041
Reciproc**	30	0.007	0.005	0.000	0.040
WaveOne Gold**	30	0.010	0.007	0.000	0.034
Total	90	0.014	0.007	0.000	0.041

$p < 0.0001$  (ANOVA)

\* Test post-hoc de Tukey mostró diferencias significativas al comparar contra Reciproc y contra WaveOne Gold ( $p < 0.001$ )

\*\*Test post-hoc de Tukey no mostró diferencias significativas entre ambos grupos ( $p > 0.05$ )

**Leyendas de las figuras.**

Figura 1. Molar inferior con raíz distal seccionada.

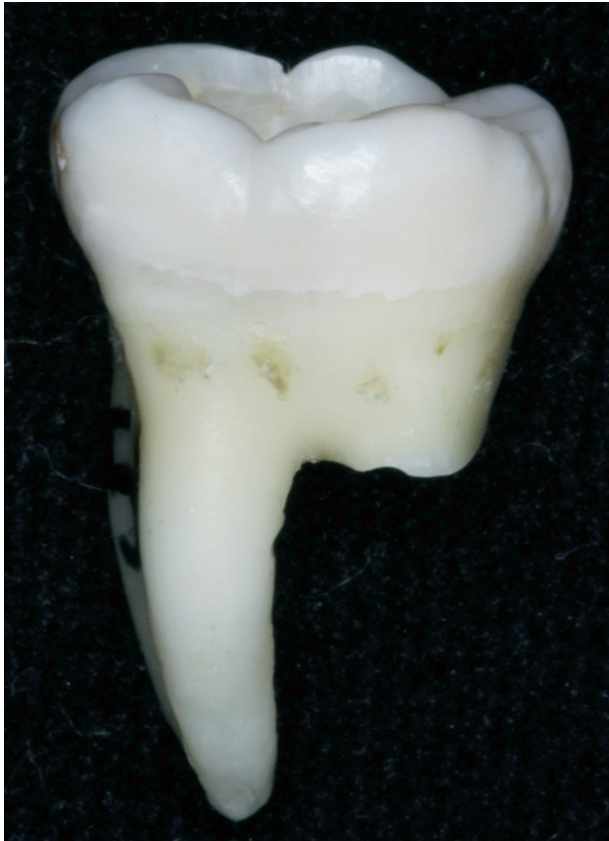

Figura 4. Microbalanza utilizada para pesar los tubos Eppendorf previo a utilizarse y ya luego con los restos del material de obturación extruido por el foramen.




Figura 2. Preparación del modelo de Myers & Montgomery. A) Tubos utilizados para el montaje de los dientes. B) Vista oclusal del modelo utilizado donde se observa el orificio de la embocadura de la raíz distal seccionada. C) Modelo de trabajo finalizado.

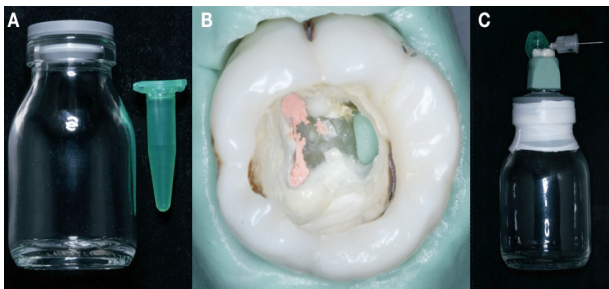
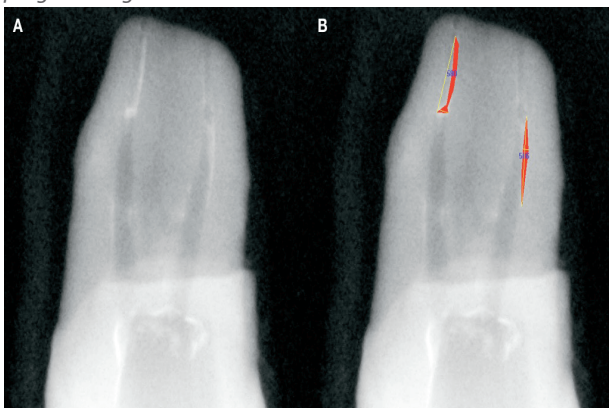


Figura 3. Evaluación radiográfica del material remanente. A) Radiografía final de desobturación. B) Medición de área de conducto cubierta por material de obturación analizada con el programa SigmaScan Pro 5.



**Bibliografía:**

1. Friedman S, Stabholz A. Endodontic retreatment – Case selection and technique. Part 1: Criteria for case selection. *J Endod* 1986;12:28-33.
2. Hulsmann M, Bluhm V. Efficacy, cleaning ability and safety of different rotary NiTi instruments in root canal retreatment. *Int Endod J* 2004;37:468-76.
3. Bramante CM, Fidelis NS, Assumpção TS, Bernardineli N, Garcia RB, Bramante AS, de Moraes IG. Heat release, time required, and cleaning ability of Mtwo R and ProTaper Universal retreatment systems in the removal of filling material. *J Endod* 2010;36:1870-3.
4. Imura N, Kato AS, Hata GI, Uemura M, Toda T, Weine F. A comparison of the relative efficacies of four hand and rotary instrumentation techniques during endodontic retreatment. *Int Endod J* 2000;33:361-6.
5. Saad AY, Al-Hadlaq SM, Al-Katheeri NH. Efficacy of two rotary NiTi instruments in the removal of gutta-percha during root canal retreatment. *J Endod* 2007;33:38-41.
6. Giuliani V, Cocchetti R, Pagavino G. Efficacy of ProTaper Universal Retreatment files in removing filling materials during root canal retreatment. *J Endod* 2008;34:1381-4.
7. Gu LS, Ling JQ, Wei X, Huang XY. Efficacy of ProTaper Universal rotary retreatment system for gutta-percha removal from root canals. *Int Endod J* 2008;41:288-95.
8. Zuolo AS, Mello JE Jr, Cunha RS, Zuolo ML, Bueno CE. Efficacy of reciprocating and rotary techniques for removing filling material during root canal retreatment. *Int Endod J* 2013;46:947-53.
9. Schirmeister JF, Wrbas KT, Schneider FH, Altenburger MJ, Hell-

- wig E. Effectiveness of a hand file and three nickel-titanium rotary instruments for removing gutta-percha in curved root canals during retreatment. *Oral Surg Oral Med Oral Pathol Oral Radiol Endod* 2006;101:542-7.
10. Hammad M, Qualtrough A, Silikas N. Three-dimensional evaluation of the effectiveness of hand and rotary instrumentation for retreatment of canals filled with different materials. *J Endod* 2008;34:1370-3.
  11. Takahashi CM, Cunha RS, de Martin AS, Fontana CE, Silveira CF, da Silveira-Bueno CE. In vitro evaluation of the effectiveness of ProTaper Universal rotary retreatment system for gutta-percha removal with or without a solvent. *J Endod* 2009;35:1580-3.
  12. Marques da Silva B, Baratto-Filho F, Leonardi DP, Henrique-Borges A, Volpato L, Branco-Barletta F. Effectiveness of ProTaper, D-Race, and Mtwo retreatment files with and without supplementary instruments in the removal of root canal filling material. *Int Endod J* 2012;45:927-32.
  13. Huang X, Ling J, Wei X, Gu L. Quantitative evaluation of debris extruded apically using ProTaper Universal Tulsa rotary system in endodontic retreatment. *J Endod* 2007;33:1102-5.
  14. Lu Y, Wang R, Zhang L, Li HL, Zheng QH, Zhou XD, Huang DM. Apically extruded debris and irrigant with two Ni-Ti systems and hand files when removing root fillings: a laboratory study. *Int Endod J* 2013;46:1125-30.
  15. Silva EJ, Sa L, Belladonna FG, Neves AA, Accorsi-Mendonça T, Vieira VT, De-Deus G, Moreira EJ. Reciprocating versus rotary systems for root filling removal: assesment of the apically extruded materials. *J Endod* 2014;40:2077-80.
  16. Burklein S, Schafer E. Apically extruded debris with reciprocating single-file and full-sequence rotary instrumentation systems. *J Endod* 2012;38:850-2.
  17. Kim HC, Kwak SW, Cheung GS, Ko DH, Chung SM, Lee W. Cyclic fatigue and torsional resistance of two new nickel-titanium instruments used in reciprocation motion: Reciproc vs WaveOne. *J Endod* 2012;38:541-4.
  18. Plotino G, Grande NM, Testarelli L, Gambarini G. Cyclic fatigue of Reciproc and WaveOne reciprocating instruments. *Int Endod J* 2012;45:614-8.
  19. Caviedes-Bucheli J, Castellanos F, Vasquez N, Ulate E, Munoz HR. The influence of two reciprocating single-file and two rotary-file systems on the apical extrusion of debris and its biological relationship with symptomatic apical periodontitis. A systematic review and meta-analysis. *Int Endod J* 2016;49:255-70.
  20. Rios MdeA, Villela AM, Cunha RS, Velasco RC, De Martin AS, Kato AS, Bueno CE. Efficacy of 2 reciprocating systems compared with a rotary retreatment system for gutapercha removal. *J Endod* 2014;40:543-6.
  21. Myers GL, Montgomery S. A comparison of weights of debris extruded apically by conventional filing and Canal Master techniques. *J Endod* 1991;17:275-9.
  22. Ghivari SB, Kubasad GC, Chandak MG, Akarte N. Apical extrusion of debris and irrigant using hand and rotary systems: A comparative study. *J Conserv Dent* 2011;14:187-90.
  23. Wilcox LR, Juhlin JJ. Endodontic retreatment of Thermafill versus laterally condensed gutta-percha. *J Endod* 1994;20:115-7.
  24. Fruchi LdeC, Ordinola-Zapata R, Cavenago BC, Hungaro-Duarte MA, Bueno CE, De Martin AS. Efficacy of reciprocating instruments for removing filling material in curved canals obturated with a single-cone technique: a micro-computed tomographic analysis. *J Endod* 2014;40:1000-4.
  25. Rödiger T, Reicherts P, Konietzschke F, Dullin C, Hahn W, Hülsmann M. Efficacy of reciprocating and rotary NiTi instruments for retreatment of curved root canals assessed by micro-CT. *Int Endod J* 2014;47:942-8.
  26. Akbulut MB, Akman M, Terlemeç A, Magat G, Sener S, Shetty H. Efficacy of Twisted File Adaptive, Reciproc and ProTaper Universal retreatment instruments for root canal filling removal: A cone beam computed tomography study. *Dent Mater J* 2016;35:126-31.
  27. Monguilhott Crozeta B, Damiao de Souza-Neto M, Bianchi Leoni G, Francisco Mazzi-Chaves J, Terezinha Correa Silva-Souza Y, Baratto-Filho F. A microcomputed tomography assessment of the efficacy of rotary and reciprocating techniques for filling material removal in root canal retreatment. *Clin Oral Investig* 2016;20:2235-40.
  28. Ozyürek T, Demiryürek EO. Efficacy of different nickel-titanium instruments in removing gutta-percha during root canal retreatment. *J Endod* 2016;42:646-9.
  29. Peters OA, Peters CI, Schönenberger K, Barbakow F. ProTaper rotary root canal preparation: effects of canal anatomy on final shape analysed by micro CT. *Int Endod J* 2003;36:86-92.
  30. Xu LL, Zhang L, Zhou XD, Wang R, Deng YH, Huang DM. Residual filling material in dentinal tubules after gutta-percha removal observed with scanning electron microscopy. *J Endod* 2012;38:293-6.