

RAICES SUPERNUMERARIAS EN LOS PRIMEROS MOLARES PERMANENTES: RADIX ENTOMOLARIS Y RADIX PARAMOLARIS.


SUPERNUMERARY ROOTS IN PERMANENT FIRST MOLARS: RADIX ENTOMOLARIS Y RADIX PARAMOLARIS

**Doctora
Vanessa Montesinos
Rivera**

Doctora en Odontología.
Universidad de Cuenca.
Egresada de la Especialización
en Endodoncia, Universidad
de Cuenca.

Autor de correspondencia:
vanemontesinos@gmail.com

Fecha de recepción: Mayo 2017
Fecha de aceptación: julio2017



RESUMEN

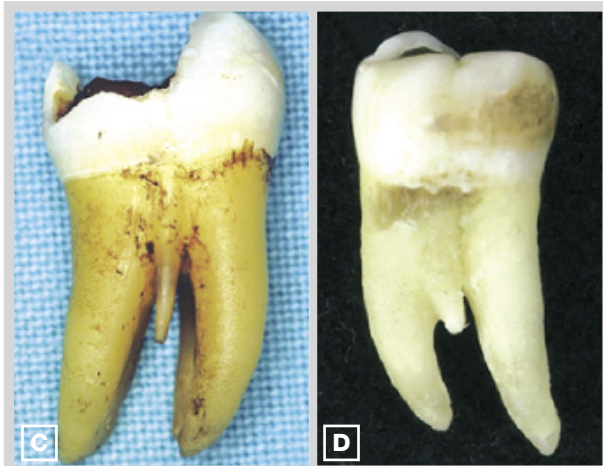La anatomía radicular difiere entre los grupos dentales. El conocimiento de la morfología tanto interna como externa y sus posibles variaciones, pueden mejorar la tasa de éxito en la terapia endodóntica. Los molares inferiores son piezas dentales que presentan habitualmente dos raíces; una mesial y otra distal. Informes de casos clínicos con una raíz adicional han sido reportados. Estas raíces supernumerarias Radix Entomolaris (situados en lingual) y Radix Paramolaris (situados en vestibular), a pesar de presentarse en baja frecuencia, se consideran verdaderos desafíos dentro de la endodoncia. El presente artículo se centra en las características morfológicas de estas macro-estructuras desde el punto de vista clínico y radiográfico.

Palabras clave: Molares inferiores, Radix entomolaris, Radix Paramolaris

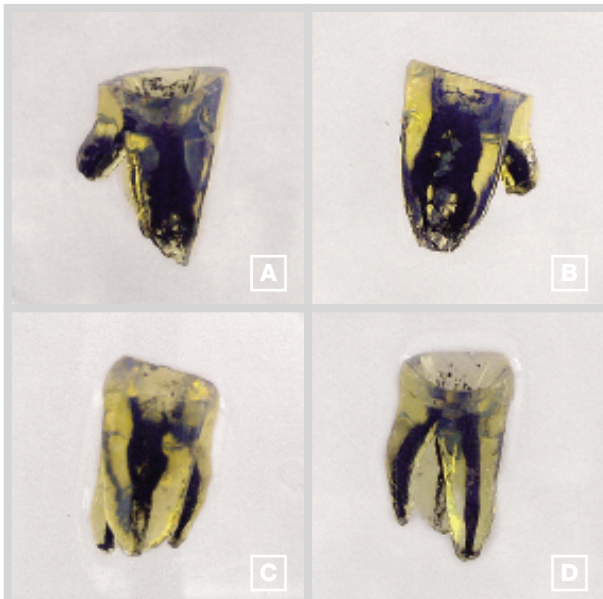
ABSTRACT

Root canal anatomy differs between dental groups. The knowledge of internal and external morphology and their variations, could improve the rate of success of the endodontic treatment. Mandibular molars are teeth that usually have two roots, one mesial and one distal. Clinical case reports with additional root, have been reported. These supernumerary roots, Entomolaris Radix (located in lingual) and Radix Paramolaris (located in vestibular), despite of being present with low frequency, represent real challenges in endodontics. This article focuses on the morphological characteristics of these macro-structures from a clinical and radiographic point of view.

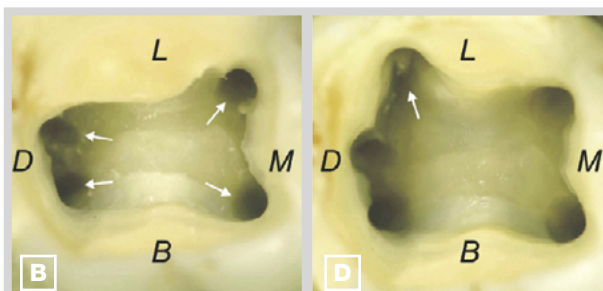
Key Words, molars mandibular, radix endomolaris, radix Paramolaris.



> Fig. 1
Imágenes clínicas de molares inferiores con raíces supernumerarias: (C) RP separado; (D) RP fusionado. Tomado de Calberson F. et al The Radix Entomolaris and Paramolaris: Clinical Approach in Endodontics. JOE, 2007



> Fig. 2
Primeros molares inferiores con un Radix entomolaris diafanizados: A: vista mesial, B: vista distal, C: vista mesial, D: vista distal.



> Fig. 3
Extensión distolingual de la cavidad revela el orificio de entrada del RE (flecha). Tomado de Calberson F. et al. The Radix Entomolaris and Paramolaris: Clinical Approach in Endodontics. JOE, 2007

INTRODUCCIÓN

La anatomía interna de las piezas dentales, está representada por un conducto principal y conductos accesorios que se inter-relacionan entre sí formando una estructura tridimensional. Conocer las variaciones morfológicas de los diferentes grupos dentales, permite una adecuada preparación químico-mecánica que englobe la mayor parte del sistema de conductos radiculares dado que, la prevalencia de patógenos dentro de los conductos, conlleva a una posible re-infección y con ello el fracaso del tratamiento endodóntico. El primer molar inferior es considerada una pieza dental bi-radicular que presenta tres conductos (mesiovestibular, mesiolingual y el distal) sin embargo aunque en baja incidencia, se han informado casos de primeros molares inferiores con una tercera raíz.

La presencia de raíces adicionales en las piezas dentarias, fue mencionada por Carabelli en 1844 siendo nombrada como Radix Entomolaris por Bolk en 1915.¹ Puede formarse por la división radicular desde la raíz mesial o distal en un molar inferior; si ésta división se localiza mesio-vestibular a la raíz, se denomina **Radix Paramolaris (RP)**, si la división se ubica disto-lingual, recibe el nombre de **Radix Entomolaris (RE)** pudiendo encontrarse separada o parcialmente fusionada a las otras dos raíces.^{2,3,4}

El **Radix Paramolaris (RP)** se localiza en el lado mesiovestibular de la pieza dental, siendo menos común que el Radix entomolaris.⁵ Estudios reportan su prevalencia en menos del 0.5%. Visser encontró una prevalencia del 0% en primeros molares inferiores, 0.5% para los segundos molares y un 2% para los terceros molares.⁶ Carlsen y Alexandersen engloban al **RP** en dos tipologías: El **Tipo A** presenta la parte cervical en la raíz mesial y en el **Tipo B** el RP se ubica a nivel central, entre la raíz mesial y la distal.⁷ (fig. 1)

El **Radix Entomolaris (RE)** se localiza distolingual, con su porción cervical unida de manera parcial o total a la raíz distal.⁸ (fig.2).

Puede ser unilateral o bilateral⁹ presentándose como una raíz corta y cónica o como una raíz cuya longitud es igual al de las otras dos raíces pero más estrecha.⁴ Su orificio de entrada se localiza lingualmente de distal a mesial desde el conducto principal.¹⁰ (fig. 3).

De acuerdo a la ubicación de la parte cervical, el **RE** ha sido clasificado en cuatro tipos: ^{11, 12}

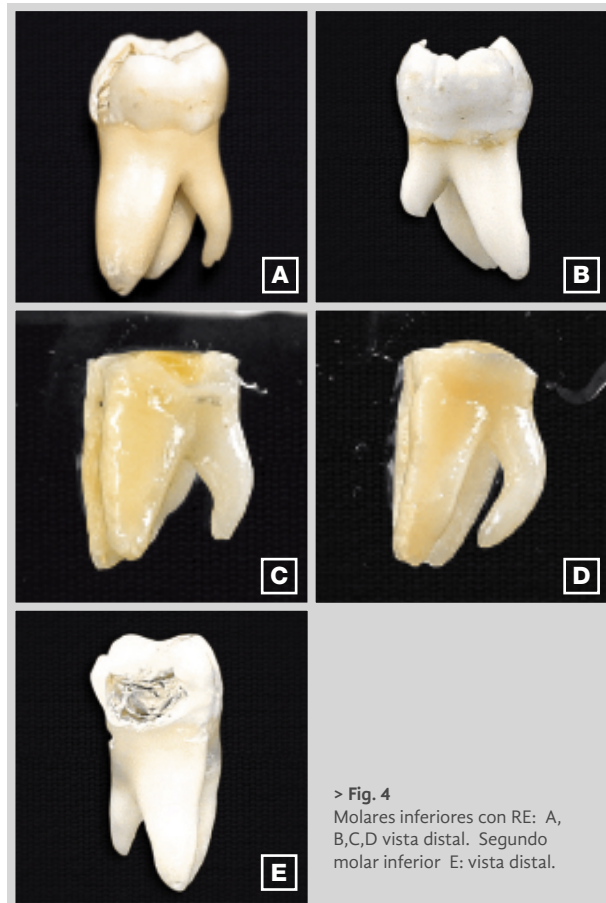- **Tipo A:** Se localiza lingualmente a la raíz distal, la cual tiene dos macro-estructuras en forma de cono.
- **Tipo B:** Se localiza lingualmente a la raíz distal, la cual tiene una macro-estructura en forma de cono.
- **Tipo C:** la parte cervical del RE se localiza mesialmente.
- **Tipo AC:** la parte cervical se localiza en el centro, entre la raíz mesial y distal.

De acuerdo al grado de curvatura del **RE** en sentido vestibulo-lingual, se han establecido tres tipologías: [(Ribeiro & Consolaro (1997), De Moor (2004)] ^{13,14} (**fig. 4-5**).

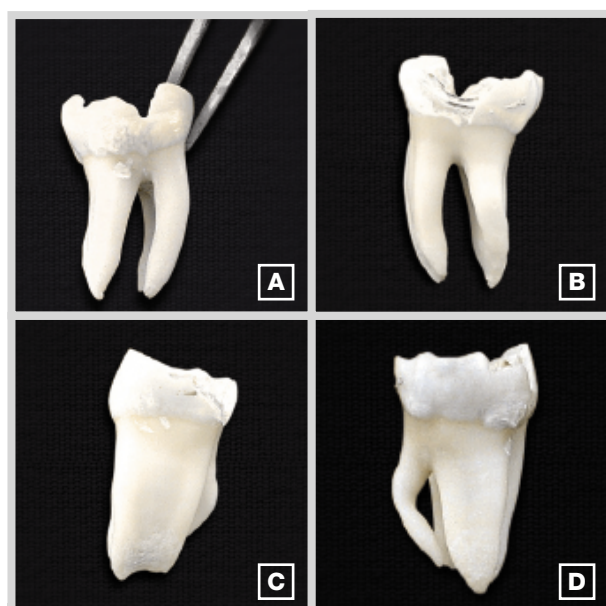- **Tipo I:** Raíces rectas o sin curvaturas.
- **Tipo II:** Exhiben una curvatura inicial en el tercio coronal para continuar como una raíz recta hasta apical.
- **Tipo III:** Presentan una curvatura en el tercio coronal, seguida de una segunda curvatura orientada hacia vestibular desde la mitad del tercio apical.

El **RE** puede manifestándose en los primeros, segundos y terceros molares, con una menor prevalencia en los segundos molares. ¹⁵ Song et al. ¹⁶ (2010) analizaron imágenes tomográficas de pacientes de origen mongoloide, la frecuencia de RE en los primeros molares fue del 24,5% mientras que en los segundos molares fue del 0,7%. El tipo III fue el de mayor frecuencia en un 40,5%. Las causas de su formación no están claramente establecidas. Se cree que su presencia está relacionada con factores externos durante la Odontogénesis, ¹⁷ por factores raciales, ¹⁸ y genéticos ⁷ (penetración de un gen atávico o un sistema poligenético) que desencadenan una manifestación fenotípica más pronunciada sin embargo, el número de raíces en el primer molar inferior ha sido relacionado con el origen étnico de las poblaciones. ¹⁹ En ciertos grupos étnicos como los mongoloides, la presencia de una tercera raíz en un primer molar inferior se encuentra dentro de los parámetros morfológicos normales presentándose entre un 5 al 40% en tanto que en los Caucásicos, Blancos, Africanos y de Eurasia, esta variación es considerada como una morfología inusual, cuya frecuencia ha sido establecida en menos del 5%. ²⁰

En relación al género no se ha señalado ninguna relación significativa. En estudios como el de Garg et al. (2010) ² se determinó la prevalencia de primeros



> Fig. 4
Molares inferiores con RE: A, B,C,D vista distal. Segundo molar inferior E: vista distal.



> Fig. 5
Fotografías de un primer molar inferior extraído con un Radix Entomolaris. A: vista vestibular, B: vista lingual, C: vista mesial, D: vista distal.

molares con tres raíces al obtener un total de 586 radiografías periapicales. La incidencia de tres raíces fue del 5,97% (35 de 586 pacientes). El sexo femenino reportó una prevalencia del 6,88% (22 de 320) mientras que el sexo masculino reportó un 4,89% (13 de 266) estableciendo una diferencia no significativa entre ambos sexos. Estos resultados concuerdan con los de Ferraz & Pécora (1992)²¹ y Çolak et al (2011)²² quienes analizaron la prevalencia del RE en ambos sexos mediante radiografías periapicales cuyos resultados entre pacientes del sexo femenino y masculino no mostraron datos estadísticamente significativos, sin embargo en un estudio con radiovisiografo (RVG) se reportó una mayor incidencia en el sexo femenino (21,05%) en comparación con el sexo masculino (6,45%). (Sujatha,2012).²³

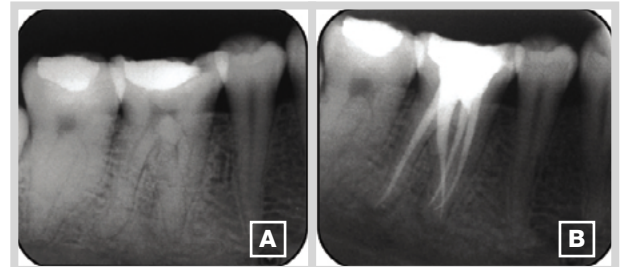
RECOMENDACIONES

La permanencia de microorganismos y una inadecuada eliminación del tejido pulpar afectado, puede originar una evolución no favorable después de un tratamiento endodóntico²⁴ de tal manera que, ante la presencia de una raíz supernumeraria, es indispensable un diagnóstico clínico y radiográfico exacto:^{4,14,25,26,27,28,29,30}

Radiográficamente el contorno de la raíz o del conducto radicular será poco visible es decir, la presencia de imágenes dobles del ligamento periodontal o del contorno radicular, a manera de una sombra o una delgada línea e indican la posibilidad de un RE cuya localización en el mismo plano que la raíz distovestibular, resultará en la superposición de imágenes. Se han sugerido angulaciones que van desde los 0° a 20°, sin embargo una angulación mesial de 25° o 30° permite una mejor identificación y evaluación de un RE. Para confirmar su presencia se puede colocar una lima tipo K en el conducto distal y una lima Hendström en el conducto adicional para corroborar su presencia. (Fig. 6)

De acuerdo al grado de superposición entre la raíz distovestibular y distolingual, se han determinado tres tipos de RE radiográficamente: Tipo I: leve imagen superpuesta, Tipo II: superposición de imágenes moderadas y el Tipo III: superposición grave de las imágenes.

Clínicamente se debe evaluar la corona dental así como la morfología cervical con una sonda periodontal; la presencia de una cúspide adicional y/o prominente (tuberculum paramolare) acompañada de una



> Fig. 6

A.- Radiografía periapical preoperatoria. B. - Radiografía periapical post-operatoria.

Tomado de Attam K, et al. Radix Entomolaris in Mandibular First Molars in Indian Population: A Review and Case Reports. Case Reports in Dentistry. 2012

protuberancia cervical, puede indicar la presencia de una raíz adicional.

Una exhaustiva examinación del piso cameral, es indispensable para descartar la presencia de conductos radiculares ocultos; ante la presencia de un Radix entomolaris, una línea oscura del desarrollo puede marcar la ubicación del orificio de entrada, siendo necesario modificar la cavidad de acceso convencional triangular a una trapezoidal para localizarlo sin embargo, posibles calcificaciones pueden obliterar éste orificio. En estos casos las puntas ultrasónicas deben ser empleadas para que exista un control de la cantidad de dentina eliminada evitando posibles perforaciones a nivel del tercio cervical o del piso cameral de la pieza dental.

Considerando que son raíces con curvaturas pronunciadas, se recomienda el uso de limas flexibles de níquel-titaneio para lograr una preparación más centrada por lo que se requiere, previa permeabilización con pre-limas, a más del Glide path una determinación previa de la longitud radicular y del grado de curvatura para evitar posibles accidentes durante la preparación mecánica.

Adicionalmente existen diferentes métodos y equipos que son coadyuvantes en la localización de conductos radiculares ocultos, los mismos que minimizan la posibilidad de originar un accidente operatorio durante la terapia endodóntica, estos se describen a continuación:³¹

Radiografías periapicales y digitales, magnificación: lupas quirúrgicas y el Microscopio quirúrgico, microtomografía computarizada, transiluminación por fibra

óptica: iluminación dental endoscópica y laparoscópica, uso del explorador endodóntico DG16, hipoclorito de sodio para un efecto efervescente por la presencia de tejido pulpar y el conocimiento de la ley de simetría y la ley de la ubicación del orificio.

CONCLUSIONES

El conocimiento de la anatomía interna y externa es indispensable para una adecuada eliminación de patógenos bacterianos, lo que permite el restablecimiento de la salud periodontal y periapical de la pieza dental afectada, siendo importante el saber reconocer las manifestaciones clínicas y radiológicas de molares inferiores con una tercera raíz para obtener éxito en la terapia endodóntica mediante la obturación tridimensional de la mayor parte del sistema de conductos radiculares.

BIBLIOGRAFÍA

1. Vedavathi B, Murthy S, Kiran M, Nadig R. Radix Entomolaris an Endodontic Problem-A Case Series. *Int Journal of Contemporary Dentistry*. 2011;2(3): 8-10
2. Garg A.K., Tewari R, Kumar A, Hashmi S, Agrawal N, Mishra S. Prevalence of Three-rooted Mandibular Permanent First Molars among the Indian Population. *J Endod* 2010; 36:1302-1306
3. Parthasarathy B, Gowda M, Sridhara K.S. Subbaraya R. Four canalled and three rooted mandibular first molar (Radix Entomolaris) – Report of 2 Cases. *Journal of Dental Sciences and Research*.2011; 2(2):1-5.
4. Cantatore G, Berutti E, Castellucci A. Missed anatomy: frequency and clinical impact. *Endodontic Topics* 2009; 15: 3-31
5. Schäfer E, Breuer D, and Janzen S. The Prevalence of Three-rooted Mandibular Permanent First Molars in a German Population. *J Endod* 2009;35:202-205
6. Gupta Sh. Raisingani D. Yadav R. The Radix Entomolaris and Paramolaris: A Case Report. *Journal of International Oral Health*.2011, 1-7
7. Calberson F, De Moo R, Deroose C. The Radix Entomolaris and Paramolaris: Clinical Approach in Endodontics. *J Endod* 2007;33:58-63
8. Chandra S.Chandra S. Hussain N. Ahuja A. Endodontic Therapy in a 3rooted Mandibular second molar:A case report. *International Dental Journal of Student's Research*. 2012;1(2) 23-28
9. Tu M, Tsai Ch, Jou M, Chen W, Chang Y, Chen S, and Cheng H. Prevalence of Three-rooted Mandibular First Molars among Taiwanese Individuals. *J Endod* 2007; 33: 1163-1166.
10. Rambabu T. Endodontic Management of Radix entomolaris. Two case reports. 2010; 2(3): 50-54

11. Attam K, Roongta R, Utneja Sh, Talwar S. Radix Entomolaris in Mandibular First Molars in Indian Population: A Review and Case Reports. *Case Reports in Dentistry*. 2012; 1-7
12. Irodi S., Farook A. Three Rooted Mandibular Molar; Radix Entomolaris and Paramolaris. Case Report. *International Journal of Dental Clinics* 2011;3(1):102-104
13. Rashid AM, Suliman AA. Incidence of third root in mandibular permanent first molar: An endodontic challenge. *Al-Rafidain Dent J*. 2006; 6(2): 194-198.
14. De Moor RJ, Deroose CA, Calberson FL. The radix entomolaris in mandibular first molars: An endodontic challenge. *Int Endod J* 2004;37:789-99
15. Vivekananda R. Vinod M. Clinical management of Radix Entomolaris and Radix Paramolaris in Endodontics- case reports. *Annals and Essences of Dentistry* 2010;2(3): 99-102
16. Song J, Choi H, Jung Il, Jung H, Kim S. The Prevalence and Morphologic Classification of Distolingual Roots in the Mandibular Molars in a Korean Population. *J Endod* 2010;36:653-657.
17. Davini F, Sanches R, Fontana C.E., Fernandes Cl, Silveira da C.E. Radix entomolaris – A case report. *RSBO*. 2012;9(3):340-4
18. Bharti R. Arya D. Saumyendra VS. Kulwinder KW. Prakash A. Chandra A. Prevalence of Radix Entomolaris in an Indian Population. *Indian J Stomatol*. 2011;2(3):165-67
19. Valencia de Pablo O, Estevez R, Péix M, Heilborn C, and Cohenca N. Root Anatomy and Canal Configuration of the Permanent Mandibular First Molar: A Systematic Review. *J Endod* 2010;36:1919-1931
20. Gulabivala K, Opananon A, Ng YL, et al. Root and canal morphology of Thai mandibular molars. *Int Endod J* 2002; 35:56-62.
21. Ferraz JA, Pécora DJ. Three-Rooted Mandibular Molars in Patients of Mongolian, Caucasian and Negro origin. *BrazDent J*. 1992;3(2):113-117
22. Çolak H, E Özcan E, Hamidi MM. Prevalence of three-rooted mandibular permanent first molars among the Turkish population. *Nigerian Journal of Clinical Practice*. 2012; 15 (3) 306-310
23. Sujatha I, Farook A, Chandra Sh. Prevalence of three Rooted Mandibular Permanent first molars in south Indian population - Radiovisiographic Evaluation. *Archives of Oral Sciences & Research*. 2012; 2(1):8-12.
24. Mathur Sh, Pandit IK, Srivastava N, Gugnani N, Gupta M, Chopra R. Endodontic therapy in a four-rooted mandibular first molar—a case report. *Indian Journal of Dentistry*.2011;2 (4): 181-183
25. Madhuram, S Keerthana S, Rajkumar S, Sankari L. Radix Entomolaris: Report of Two Cases. *Indian Journal of Multidisciplinary Dentistry*. 2011;1:(4) 227-230
26. Bustillos, N., Castillo, N., Ramírez, M. Variaciones anatómicas de primeras molares inferiores: Radix entomolaris: dos casos clínicos. *Odontología Vital*.2010; 1(12):30-33.
27. Gandhi N, Shetty R, Patil A, Kumar R. Radix Entomolaris. Case Report. *Journal of Contemporary Dentistry*.2012;21(1);33-37
28. Wang Q, Yu G, Zhou X, Peters O, Zheng Q, and Huang D. Evaluation of X-Ray Projection Angulation for Successful Radix Entomolaris Diagnosis in Mandibular First Molars In Vitro. *J Endod* 2011;37:1063-1068
29. Dube M, Trivedi P, Pandya M, Kumari M. Incidence of Radix Entomolaris in the Indian Population - An In-vitro and In-vivo Analysis. *Journal of International Oral Health*. 2011;3(5)35-46
30. Chandra S, Chandra S, Shankar P, and Indira R. Prevalence of radix entomolaris in mandibular permanent first molars: a study in a South Indian population. *Oral Surg Oral Med Oral Pathol Oral Radiol Endod* 2011; 112:77-82
31. Parolia A, Kundubala M, Thomas M, Mohan M, Joshi N. Three rooted, four canalled mandibular first molar (Radix Entomolaris). *Kathmandu University Medical Journal*.2009;7(27):1-4.