

# Manejo de Discromía Severa por trauma dental: Reporte de Caso

## Management of Severe Dyscromia for dental trauma: Case Report



**CEDILLO ORELLANA  
SARA**  
Odontóloga  
Universidad de Cuenca  
Especialista en Endodoncia  
Universidad de Cuenca  
Docente titular de la Universidad  
Católica de Cuenca  
Cuenca - Ecuador



**OCHOA VÁZQUEZ  
BORIS**  
Odontólogo  
Universidad de Cuenca  
Especialista en Rehabilitación Oral  
Avanzada e Implantes  
Universidad de Concepción Chile  
Odontólogo propietario  
en NOVADENT  
Cuenca - Ecuador



**CHICA CARRERA  
ADRIÁN**  
Odontólogo  
Universidad Católica de Cuenca  
Odontólogo Rural en  
Ministerio de Salud Pública  
del Ecuador



**ÁLVAREZ ÁLVAREZ  
DIANA**  
Odontóloga  
Universidad Católica de Cuenca  
Especialista en Endodoncia de la  
Universidad del Salvador  
Buenos Aires - Argentina  
Docente titular de la Universidad  
Católica de Cuenca  
Cuenca - Ecuador

Recibido: 3 de Abril de 2023. Aceptado: 12 de Octubre de 2023  
Autor de correspondencia: Sara Cedillo Orellana  
[ivannac90@hotmail.com](mailto:ivannac90@hotmail.com)

# Resumen.

El trauma dental es una de las principales causas de cambio de coloración y pérdida de vitalidad de un diente, este mecanismo se produce por la difusión de pigmentos sanguíneos en los túbulos dentinarios, o en su defecto por la formación de una película superficial de hierro sobre la dentina. Ocasionando defectos estéticos que pueden ser manejados de manera conservadora mediante la aplicación de agentes de clareamiento, que, si bien se trata de una técnica poco invasiva, como todo procedimiento dental no está exento de los posibles efectos secundarios que pudiesen presentarse.

El presente reporte tiene como objetivo presentar el tratamiento efectuado para el manejo de discromía dental severa de la pieza dental 2.1 en una paciente que sufrió trauma dental 20 años previos a la intervención, así como el control a 3 años posteriores a la terapia.

**Palabras Claves:** Blanqueamiento de Dientes, Necrosis de la Pulpa Dental, Trauma. (DeCS)

## Abstract

Dental trauma is one of the main causes of discoloration and loss of vitality of a tooth, this mechanism is produced by the diffusion of blood pigments in the dentinal tubules, or failing that, by the formation of a superficial iron film on the teeth. the dentin. Causing aesthetic defects that can be managed conservatively through the application of whitening agents, which, although it is a minimally invasive technique, like any dental procedure, is not exempt from possible side effects that may arise.

The objective of this report is to present the treatment carried out for the management of severe dental dyschromia of tooth 2.1 in a patient who suffered dental trauma 20 years prior to the intervention, as well as the control 3 years after the therapy.

**Key Words:** Tooth Bleaching, Dental Pulp Necrosis, Trauma (MESH)

## Introducción

Se conoce como trauma dental a las lesiones que se producen en los dientes, hueso alveolar y demás tejidos de soporte, debido a un impacto físico que resulta en consecuencias anquilótica y obliteración de la cámara pulpar. Estas lesiones se dan principalmente en dientes anterosuperiores (73%) debido a su posición en la arcada, ya que el golpe se daría de forma directa, seguido de las piezas dentarias anteroinferiores y con menos frecuencia en posteriores(1-3).

Una de las consecuencias del trauma dental es el cambio de coloración o discromía que puede ser reversible, permanecer o empeorar con el tiempo(1,4-6).

Existen teorías que mencionan que la discromía se produce por la difusión de pigmentos sanguíneos en los túbulos dentinarios, o en su defecto, que la discromía se asocia con la formación de una película superficial de hierro sobre la dentina, comparable con el pigmento negro en la mancha extrínseca dentaria resultado de una sal férrica, probablemente sulfuro férrico, formada por la reacción entre el sulfuro de hidrógeno producido por la acción bacteriana y el hierro en la saliva o exudado gingival(4,5).

Otras causas de la discromía dental es el envejecimiento, tinciones extrínsecas, ingesta de tetraciclina, caries, restauraciones existentes filtradas, restauraciones oscuras, abscesos dentales, reabsorción interna o externa, bruxismo, etc(7,8).

El tratamiento ideal para una discromía en piezas dentales con pulpas necróticas es el blanqueamiento dental interno o combinado posterior a una endodoncia, procedimiento que consiste en aplicar un agente químico en contacto con la estructura dental mismo que al difundirse desintegrará los cromóforos que la pigmentan, mejorando la estética y con ello el autoestima del paciente(9-11).

Existen diversos agentes químicos para lograr este objetivo, siendo el principal el Peróxido de Hidrógeno que debido a su bajo peso molecular es capaz de difundirse a lo largo del esmalte y la dentina, rompiendo los dobles enlaces orgánicos conjugados

llamados cromóforos o moléculas de la mancha, dando lugar a moléculas más pequeñas que absorben menos luz, logrando así que se vean más claras(12,13).

Entre las opciones de manejo de la discromía dental se encuentra el blanqueamiento interno y el combinado o mixto, como alternativas conservadoras frente a otros procedimientos como restauraciones con resina, carillas o coronas cerámicas; ya que preservan al máximo la estructura dentaria promoviendo la reversión del cambio cromático a través de reacciones oxidativas(14).

El objetivo de este trabajo es presentar el manejo de un caso de discromía dental severa de la pieza dental 2.1 mediante blanqueamiento dental interno combinado con el cual se logró un éxito rotundo con control a 30 meses.

## Descripción del Caso Clínico

Paciente de sexo femenino de 35 años de edad acude a consulta privada por presentar oscurecimiento de la pieza dental 2.1. Al interrogatorio refiere que hace 20 años sufrió trauma dental en la zona y posterior a ello cambio progresivo de coloración en el diente con ausencia de síntomas. En el examen clínico se observa discromía, caries, fractura de esmalte a nivel del borde incisal y tracto sinusal en relación apical (Imagen 1). Además, a través de una fistulografía se aprecia la relación del tracto sinusal con una zona radiolúcida apical compatible con lesión.

El diagnóstico que la paciente presenta es discromía dental severa de la pieza dental 2.1 más necrosis pulpar con absceso apical crónico, por lo cual se propone realizar una endodoncia, clareamiento dental interno/externo y restauración; posterior al consentimiento de la paciente se procedió con el tratamiento. Se realizó el tratamiento de endodoncia en 2 citas logrando la desaparición del tracto sinuoso. Posterior a esto inició el clareamiento dental interno, para lo cual se tomó el color de la pieza dental 2.1 (color 5M2 guía Vita

3D-MASTER), se desobturó el material endodóntico 3 mm por debajo del límite amelo-cementario, sellando el conducto con ionómero de vidrio de reconstrucción autopolimerizable (Ketac Molar - 3M Espe) y se aplicó gel de clareamiento a base de peróxido de hidrógeno al 35% (Opalescence Endo - Ultradent) para terapia ambulatoria al interior de la cámara pulpar cubriéndolo con un material restaurador provisional libre de Eugenol (Cavit - 3M Espe). Se citó al paciente en 24 horas para controlar la evolución (Imagen 2).

Al cabo de 5 días se observa un notable cambio de color (Imagen 3), sin conseguir aún el tono deseado; optando por aplicar en esta ocasión una técnica mixta con un agente clareador a base de peróxido de hidrógeno al 40% (Opalescence Boost - Ultradent), el cuál fue colocado al interior de la cámara pulpar, así como en la parte externa de esta por 15 min. Luego de eliminar el primer producto, se colocó Opalescence Endo, sellando la cámara con algodón y Cavit por 5 días más. En una nueva cita se observa una mejoría sustancial en la tonalidad de la pieza dental (Imagen 4), sin embargo se consideró que se podía mejorar el resultado por lo que se repite la secuencia completa de la cita anterior y se programa una nueva cita en 5 días.

Al cabo de 5 días se realizó un control clínico y fotográfico, obteniendo el resultado deseado. Se retiró el agente clareador de la cámara pulpar y se programó una cita en 30 días, al no ver regresión del color se restauró la pieza dental con resina compuesta (Imagen 5).

La paciente acude a control al cabo de tres años y se comprueba que el color obtenido se mantiene y que no se ha producido ningún tipo de reabsorción cervical (Imagen 6).

## Discusión

En casos de discromía dental en dientes desvitalizados por trauma, la decoloración intrínseca se vuelve más severa con el tiempo por lo que la elección de un correcto plan de tratamiento es crucial. Se considera que el tratamiento conservador más indicado es el

clareamiento dental interno en comparación con otras alternativas como coronas, carillas, etc (15).

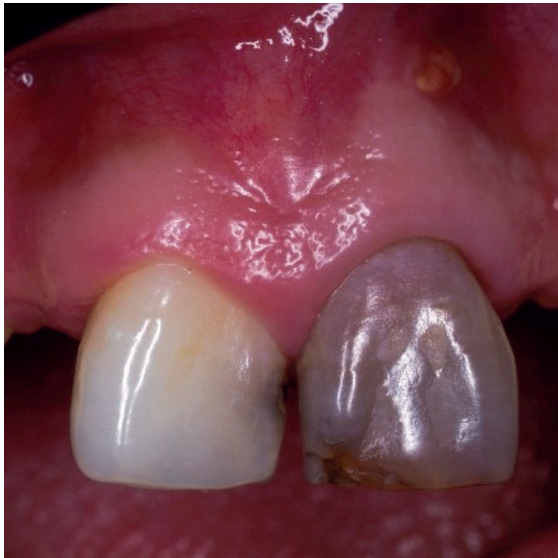En el presente caso se eligieron agentes clareadores a base de peróxido de hidrógeno debido a que éste es el ingrediente activo más empleado, ya que por su alta difusión y bajo peso molecular consigue solubilizar con mayor facilidad los cromóforos; a su vez, se prefirieron productos cuya presentación no requiera de activación con fuentes de calor, evitando producir mayor cantidad de ROS que pudiesen difundirse a través de la dentina hacia el periodonto disminuyendo así la posibilidad de provocar un proceso inflamatorio en el tejido periodontal, mismo que en caso de presentarse podría contribuir a un mayor riesgo de reabsorción cervical externa, principal efecto indeseable del clareamiento interno(15-18).

Además, debido al tipo, tiempo e intensidad de la pigmentación se planteó utilizar peróxido de hidrógeno para realizar una técnica mixta, eliminando pigmentos internos y externos, potenciando el resultado. Se decidió emplear concentraciones del 35% para uso ambulatorio por la estabilidad de su concentración con el paso del tiempo promoviendo un mejor efecto y adicional a ello, un producto con una alta viscosidad que facilite su aplicación y contenga una concentración de 40% para uso en consultorio debido a que su aplicación sería supervisada por el odontólogo, logrando así optimizar la terapia elegida(18).

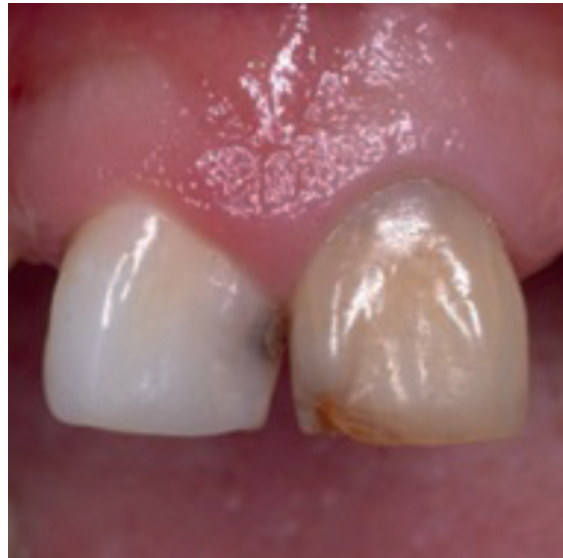En el presente caso se utilizó peróxido de hidrógeno a diferentes concentraciones siguiendo las instrucciones del fabricante, con aplicación interna/externa y evitando la aplicación de calor para disminuir el riesgo de reabsorción cervical radicular logrando el éxito total del tratamiento. El clareamiento interno es una alternativa conservadora para el tratamiento de discromía dental severa por trauma dental; el origen, intensidad y tiempo de la discromía pueden influir en la cantidad de sesiones para lograr el resultado deseado. Los dientes con clareamiento interno deberán someterse a control periódico para identificar oportunamente una posible recidiva o una reabsorción radicular externa.

## Imágenes

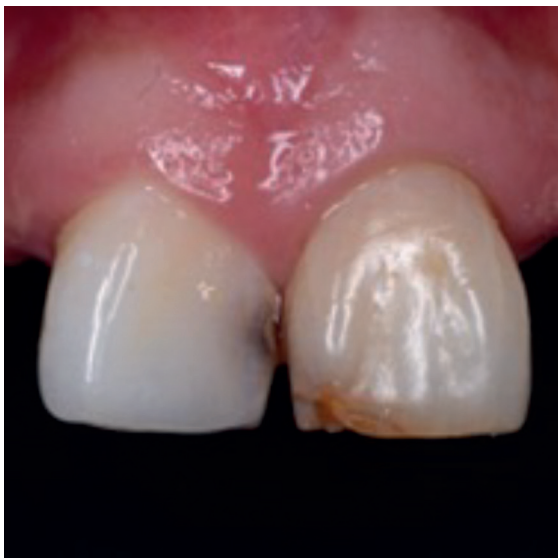**Imagen 1**  
Fotografía inicial



**Imagen 2**  
Control 24h posteriores a la aplicación  
de clareamiento dental interno



**Imagen 3**  
Control 5 días posteriores a la aplicación  
de clareamiento dental interno



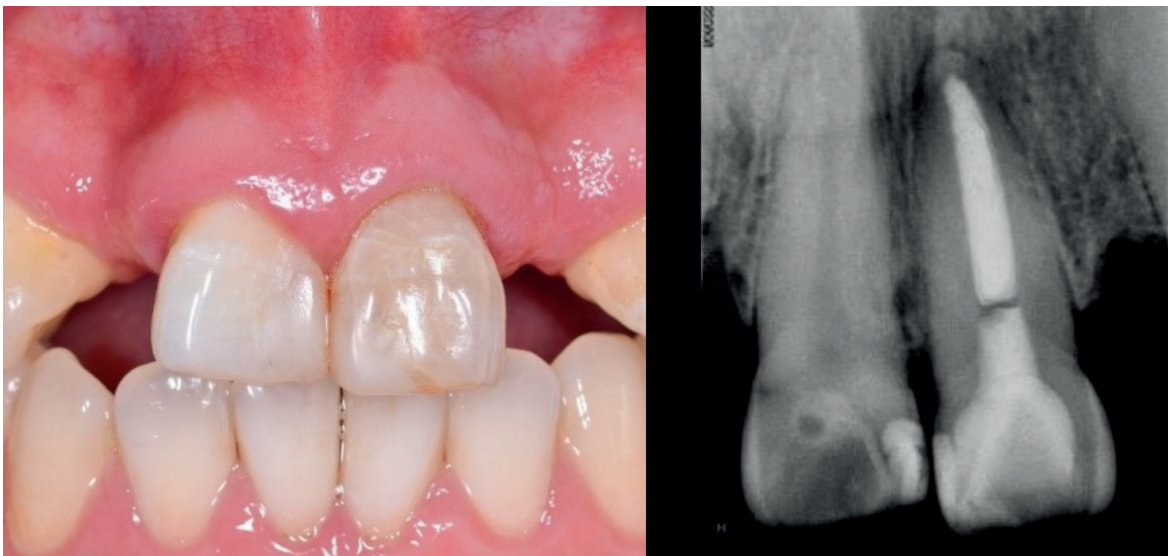
**Imagen 4**  
Control a 10 días de iniciado  
el tratamiento

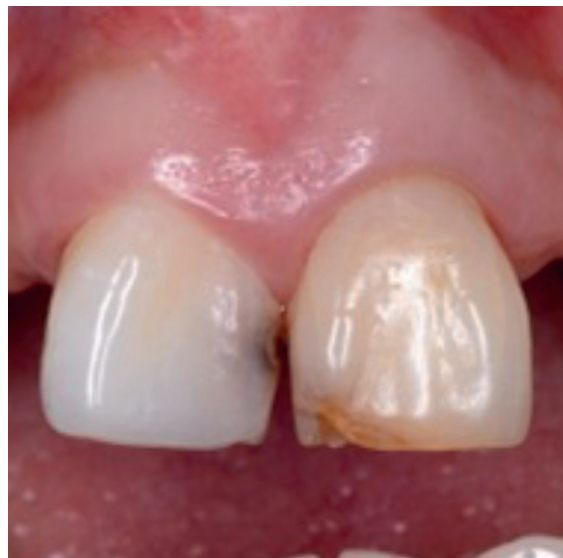

Imagen 5  
Resultado final

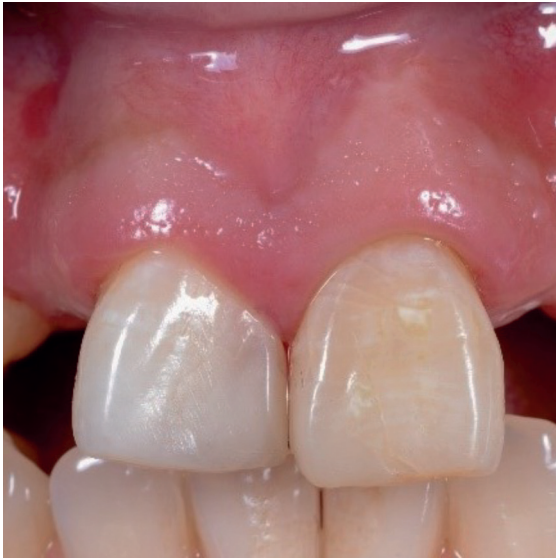

Imagen 6  
Control clínico y radiográfico a 3 años



## Bibliografía

1. Myers ML, Romero MF, Susin LF, Babb CS. Treatment and esthetic management of traumatized maxillary central incisors with endodontic therapy and the inside/outside bleaching technique: A clinical report. *J Prosthet Dent* [Internet]. 2019;122(4):343-7. Disponible en: [https://www.thejpd.org/article/S0022-3913\(18\)31019-9/fulltext](https://www.thejpd.org/article/S0022-3913(18)31019-9/fulltext).
2. Latina U, Rica DC, Rica C, U MB, Latina U, Rica DC, et al. Endoimplante con lima NiTi: solución novedosa para una complicación radicular antigua. *Rev Odontol Vital* [Internet]. 2017;1(26):13-20. Disponible en: [https://www.scielo.sa.cr/scielo.php?script=sci\\_arttext&pid=S1659-07752017000100013](https://www.scielo.sa.cr/scielo.php?script=sci_arttext&pid=S1659-07752017000100013).
3. Jones LC. Dental Trauma. *Oral Maxillofac Surg Clin North Am* [Internet]. 2020;32(4):631-8. Disponible en: <https://doi.org/10.1016/j.coms.2020.07.009>.
4. Holan G. Pulp Aspects of Traumatic Dental Injuries in Primary Incisors: Dark Coronal Discoloration. *J Endod* [Internet]. 2019;45(12):S49-51. Disponible en: <https://doi.org/10.1016/j.joen.2019.05.012>.
5. Luis J, Rodríguez R, Lorenzo JA. Discoloración unitaria motiva- da por una calcificación de ori- gen incierto . *Rev Blanq Dent* [Internet]. 2017;4(1):1-  
6. Disponible en: <https://docplayeres/170257801-Discoloracion-unitaria-motivada-por-una-calcificacion-de-origen-incierto.html>
7. Todd M, Brackett W, Romero M. Correction of a Single Discolored Anterior Tooth Due to Internal Resorption: A Clinical Report. *Compend Contin Educ Dent* [Internet]. 2017;38(5):e13-6. Disponible en: <http://www.ncbi.nlm.nih.gov/pubmed/28459246>.
8. Haywood VB, Sword RJ. Tooth bleaching questions answered. *Br Dent J* [Internet]. 2017;223(5):369-80. Disponible en: <http://dx.doi.org/10.1038/sj.bdj.2017.767>.
9. Lizel D. Efectividad de la terapia láser combinada con la técnica convencional en pacientes con discromías dentales. *Medisan* [Internet]. 2021;25(2):292-304. Disponible en: [http://scielo.sld.cu/scielo.php?script=sci\\_arttext&pid=S1029-30192021000200292](http://scielo.sld.cu/scielo.php?script=sci_arttext&pid=S1029-30192021000200292).
10. Silva Daltro TW, Gomes de Almeida SA, Dias MF, Lins-Filho PC, da Silva CHV, Guimarães RP. The influence of violet LED light on tooth bleaching protocols: In vitro study of bleaching effectiveness. *Photodiagnosis Photodyn Ther* [Internet]. 2020;32(August):4-7. Disponible en: [https://www.researchgate.net/publication/346241885\\_The\\_influence\\_of\\_violet\\_LED\\_light\\_on\\_tooth\\_bleaching\\_protocols\\_In\\_vitro\\_study\\_of\\_bleaching\\_effectiveness](https://www.researchgate.net/publication/346241885_The_influence_of_violet_LED_light_on_tooth_bleaching_protocols_In_vitro_study_of_bleaching_effectiveness).
11. Yang WC, Tsai LY, Hsu YH, Teng NC, Yang JC, Hsieh SC. Tooth discoloration and the effects of internal bleaching on the novel endodontic filling material SavDen® MTA. *J Formos Med Assoc* [Internet]. 2021;120(1):476-82. Disponible en: <https://doi.org/10.1016/j.jfma.2020.06.016>.
12. Od ESP, Calatayud ML, Uncuyo FO. Tratamiento estético de mínima invasión : blanqueamiento dentario interno. *Fac Odontol UNCuyo* [Internet]. 2019;13(1):11-4. Disponible en: <https://repositorioslatinoamericanos.uchile.cl/handle/2250/3101088>
13. Castillo-Guarnizo Z. Blanqueamiento Dental Interno. Reporte De Un Caso. *Odontol Act Rev Científica*. 2018;3(3):57-62.
14. Seghi RR, Denry I. Effects of External Bleaching on Indentation and Abrasion Characteristics of Human Enamel in vitro. *J Dent Res*. 1992;71(6):1340-4.
15. Coelho AS, Garrido L, Mota M, Marto CM, Amaro I, Carrilho E, et al. Non-vital tooth bleaching techniques: A systematic review. *Coatings* [Internet]. 2020;10(1):1-10. Disponible en: <https://www.mdpi.com/2079-6412/10/1/61>.
16. Plotino G, Buono L, Grande NM, Pameijer CH, Somma F. Nonvital Tooth Bleaching: A Review of the Literature and Clinical Procedures. *J Endod*. 2008;34(4):394-407.
17. Heithersay GS. Invasive cervical resorption. *Endod Top*. 2004;7(1):73-92.
18. Dahl JE, Pallesen U. Tooth bleaching - A critical review of the biological aspects. *Crit Rev Oral Biol Med*. 2003;14(4):292-304.
19. Mena-Serrano AP, Parreiras SO, do Nascimento EMS, Borges CPF, Berger SB, Loguercio AD, et al. Effects of the concentration and composition of in-office bleaching gels on hydrogen peroxide penetration into the pulp chamber. *Oper Dent*. 2015;40(2):E76-82.